SIEGERT F.

c. 1843

ur Histiogenese des primären Lungenkrebses.

Von Dr. F. Siegert,
Assistenten am Pathologischen Institut zu Genf.

(Hierzu Taf. V.)

Während über die Verbreitung des primären Lungenkrebses f dem Wege der Blut- und Lymphbahnen seit der Arbeit tilling's[1] die Ansichten ungetheilt sind, herrschen über die istiogenese desselben bis heute noch die grössten Meinungs-rschiedenheiten. Unter Lungenkrebs aber werden im achstehenden alle Geschwülste der Lungen verstanden in, welche in verzweigten, mit einander communici-nden Räumen, die mit den Lungenlymphbahnen iden-sch sind, sowie in den natürlichen Hohlräumen der unge epithelähnliche Zellen enthalten, seien diese un epithelialer oder endothelialer Herkunft. Wo immer n solches Material die genannten Bahnen erfüllt, ist für mich r Begriff des Lungenkrebses gegeben.

Alle Epithelien und Endothelien der Lunge werden von den rschiedenen Autoren zur Erklärung des Ursprungs des primären ungenkrebses herangezogen, ja ein und dieselbe Geschwulst ird von den Einen vom Alveolarepithel, von den Anderen von n Lymphbahnepithelien abgeleitet.

Virchow[2] führt den Ursprung des Lungenkrebses auf eine ucherung des peribronchialen Bindegewebes zurück und seiner ffassung schliesst sich Stilling[1] insofern an, als er an der and fünf eigener, zum Theil sehr günstiger Beobachtungen nen Ausgang weder vom Bronchialepithel noch von dem der onchialen Schleimdrüsen nachzuweisen vermag. Die Abstam-ung vom Alveolarepithel bespricht er nicht eingehender. Lang-ans[3] nnd Birch-Hirschfeld[4] betonen die Abstammung des ngenkrebses von den Schleimdrüsen der Bronchien und zahl-iche Beobachter schliessen sich ihrer Ansicht an. Ebstein[5],

Chiari[6], Schwenninger[7] u. s. w. führen denselben auf eine Wucherung des Bronchialepithels zurück, während ihn Perls[8], Lataste-Malassez[9] und Andere vom Alveolarepithel ableiten. Eine besondere Auffassung der Histiogenese des primären Lungenkrebses kommt in den Untersuchungen Friedländer's[10] und Hildebrand's[11] zum Ausdruck. Beide erklären je einen Fall von primärem Lungenkrebs gleichzeitig mit Lungentuberculose durch eine atypische Wucherung des in einer tuberculösen Bronchialnarbe durch Metaplasie entstandenen Plattenepithels. Auch der Meinung Ziemssen's[12] wäre hier zu gedenken, der einen Lungenkrebs eines Luetikers auf die bei der Lungensyphilis beobachtete Metaplasie der Alveolarepithelien mit daran anschliessender atypischer Wucherung zurückführt. Der Auffassung Schottelius'[13], Wagner's[14], Schulz'[15] und Neelsen's[16] u. s. w. gemäss entstehen gewisse, von diesen Autoren als „Endothelkrebs", „Lymphangitis carcinomatodes" bezeichnete Geschwülste durch Wucherung der Endothelien der Lungenlymphbahnen.

Bei so getheilten Ansichten ist es leicht verständlich, dass der primäre Lungenkrebs in den letzten zehn Jahren als Gegenstand zahlreicher histologischer Studien erscheint, so dass Passow[17] in seiner fleissigen Dissertation 132 Fälle zusammenstellen konnte, und seither liegt bereits eine neue Dissertation von Hofmann[18] aus Zürich über diesen Gegenstand vor.

Trotz dessen aber bedarf es noch eingehender Untersuchungen auf diesem Gebiete zur Beantwortung so mancher noch ungelösten Fragen und zur Beseitigung so mancher scheinbaren Widersprüche. Die Veröffentlichung der in Folgendem beschriebenen beiden Fälle dürfte daher wohl gerechtfertigt erscheinen.

Beobachtungen.

1. Frau G., 53 Jahre alt, litt bei ihrem Eintritt in die Genfer medicinische Klinik an rechtsseitiger Lähmung mit Aphasie und linksseitiger Pleuritis. Die klinische Diagnose lautete: Hämorrhagie der linken Grosshirnhemisphäre, rechtsseitige Lähmung und Aphasie, linksseitige Pleuritis mit hämorrhagischem Exsudat. Die Kranke starb fünf Tage nach der Aufnahme und gelangte am 19. December 1892 zur Autopsie.

Dieselbe ergab in der Hauptsache folgenden Befund:

Acute, ulceröse Endocarditis der Mitralis, embolische Meningo-Encephalitis der linken Hemisphäre, alte und neue Niereninfarkte, primäres Carcinom sowie Bronchopneumonie und oberflächliche Ecchymosen der linken Lunge.

ie Leiche wurde dem Präparirsaal übergeben und konnte somit der genaue-
en Untersuchung unterzogen werden, welche sonst nirgends ein primäres
ler secundäres Carcinom nachweisen liess. Die rechte Lunge zeigte ausser
ässigem Oedem, Anthrakose und alter, umschriebener pleuritischer Ver-
ckungen an der Spitze keinerlei Veränderungen. Die linke Lunge verhielt
ch folgendermaassen:

Die Lunge ist mittelgross, von rothbrauner Farbe, stark anthrakotisch,
was schwer. Pleura pulmonalis des Oberlappens an einigen Stellen mit
r Pleura costalis verwachsen, doch leicht loszulösen. Ausserdem zeigt die
eura des Oberlappens zahlreiche, umschriebene, bis linsengrosse Verdickun-
n von grauschwarzer Färbung, sowie an der dem Unterlappen zugewandten
äche zahlreiche subpleurale Ecchymosen. Nahe dem Hilus und an der
teren Fläche sind die pleuralen Lymphgefässe stark erfüllt von gelbrothem,
eichem Material. Die Pleura des Unterlappens zeigt in halber Höhe des
sseren, convexen Randes eine markstückgrosse Narbe von derber Beschaf-
nheit. Ihre Lymphgefässe bilden schön injicirte Netze, die besonders in
r Nähe des Lungenhilus deutlich sind. Im Hilus selbst finden sich hasel-
ssgrosse, sehr derbe, anthrakotische Lymphknoten. Der linke Pleurasack
thält etwa 300 ccm einer serösen, leicht blutigen Flüssigkeit.

Auf der Schnittfläche erweist sich die ganze Lunge hyperämisch, dun-
lbraunroth, stark anthrakotisch und mässig emphysematös in den periphe-
chen Theilen. Die centralen Abschnitte beider Lappen sind etwas anämi-
ner, von härterer Consistenz, völlig luftleer und verhalten sich etwa wie
rbe pneumonische Heerde. Dieses atelektatische Gewebe geht allmählich,
ne scharfe Grenze in das lufthältige, hyperämische Lungengewebe über.
gentliche umschriebene Tumoren sind nicht nachweisbar. Das peribron-
iale Bindegewebe ist bis zur Oberfläche hin verbreitert, markig infiltrirt
d erinnert dadurch an das Aussehen der Lunge bei chronischer, interstiti-
ller Pneumonie. In dem dem Hilus benachbarten Theile des Unterlappens
diese Verdickung des peribronchialen Bindegewebes und der Bronchial-
nd selbst eine so starke, dass das Lumen der grösseren Bronchien ver-
gert erscheint; die Blut- und Lymphgefässe klaffen auf dem Querschnitt.
dem Lumen der Lymphgefässe und einiger kleinsten Bronchien findet sich
gelbrother, bröckliger Inhalt. Der oben erwähnten Pleuranarbe des Un-
lappens entspricht eine Verdickung des Bindegewebes der Lunge selbst,
Gewebe an dieser Stelle ist stark pigmentirt und bildet eine Narbe. In
n subpleuralen Lungengewebe besonders des oberen Theiles des Unter-
pens finden sich zahlreiche Ecchymosen. Die peribronchialen Lymphkno-
sind stark anthrakotisch, sie sind zum Theil in unregelmässige, gelbliche,
inharte Concremente verwandelt. Mehrere derselben umschliessen ringsum
Theilungsstelle des linken Hauptbronchus, dessen Aeste von kirschkern-
ssen Lymphknoten umgeben sind, die in derbem, anthrakotischem Binde-
ebe kleine weisse centrale Heerde enthalten. Die in sie einmündenden
mphgefässe sind von gelblichen, bröckligen Massen erfüllt. An den
ssen Blutgefässen der Lunge lässt sich makroskopisch ausser einer starken

Verdickung der Wand und deren markiger Infiltration nichts Besondere nachweisen, ein Durchbruch in sie findet sich so wenig wie in die grösseren Bronchien.

Die makroskopische Diagnose lautete daher, wie oben angegeben ur fand durch die nun folgende mikroskopische Untersuchung ihre volle Bestätigung.

Untersucht wurden aus beiden Lungenlappen Stücke 1) von dem Hauptbronchus mit anstossendem Lungengewebe, 2) von dem luftleeren, markige Gewebe mit dem anstossenden, anscheinend normalen Lungengewebe, 3) vo der Oberfläche mit der zugehörigen Pleura. Ausserdem wurden untersuch Theile des linken Hauptbronchus, der grossen Blutgefässe und mehrere nic verkalkte Lymphknoten aus dem Lungenhilus. Die Schnitte, in absolute Alkohol gehärtet, oder der frischen Lunge entnommen, wurden mit Hämatoxylin-Eosin oder Alaun-Carmin gefärbt und in Glycerin, bezw. Canadabalsam aufbewahrt.

Das mikroskopische Verhalten beider Lungenlappen ist ein so völlig gleiches, dass Nachfolgendes für beide gelten kann.

Die Schnitte, welche den Bronchus, die ihn begleitenden Gefässe u das umgebende Lungengewebe enthalten, ergeben folgenden Befund:

Das Lungengewebe lässt sich als solches nur aus der Anordnung d Bindegewebes in Gestalt normaler Lungenalveolen erkennen. Die Alveola wand bietet ausser zelliger Infiltration und Anthrakose nichts Besonder dar. Statt durch die normalen Alveolarepithelien aber ist es bedeckt v hohen cylindrischen und spindelförmigen Zellen mit grossem, ovalem Ke welche überall von den Alveolarwänden ausgehen. Ihr Protoplasma ist fe granulirt, die Kerne, bis zu drei und mehr in einer Zelle, sind gross, b sitzen einen hohen Chromatingehalt. Sie finden sich stets an der Basis d Zellen, welche, soweit sie der Alveolarwand direct aufsitzen, nirgends fet entartet sind. Ein Theil der Alveolen zeigt diese Zellen in doppelter u mehrfacher Lage, andere sind von grossen Epithelien vollkommen erfü Doch verschwindet in diesem Falle die cylindrische Form der Epithelien v der Alveolarwand nach dem Lumen hin, an ihre Stelle tritt eine mehr c bische und schliesslich dem Plattenepithel sich nähernde Form, so dass Alveolen in der Mitte ein Mosaik polygonaler Plattenepithelien enthalte Dieselben zeigen fast nirgends regressive Metamorphosen. Intercellularsubst lässt sich nicht nachweisen. In den Zellen finden sich zuweilen kreisrun helle Flecken mit doppeltem Contour. Der Umstand, dass diese in den Alkohol-Aether behandelten Schnitten viel häufiger vorkommen, als an frisch Präparaten, lässt in ihnen frühere Fetttröpfchen vermuthen. An den Alkohol-Aether ausgeschüttelten Schnitten bleibt der Epithelbelag trotz al Bemühens, ihn zu entfernen, fast vollständig bestehen, nur im Centrum Alveolen fallen zuweilen Zellen aus. Auch an Schüttelpräparaten der frisch Schnitte erweisen sich die Epithelien im innigsten Zusammenhang mit d Alveolarwand, während sie aus den Lymphgefässen völlig verschwinden. der Umgebung der Bronchien und Gefässe finden wir die gleichen, gross

ttenepithelien in die Bindegewebsspalten eingelagert. In senkrechten und rägen Zügen steigen sie gegen das Lumen der Bronchien an, wobei die ivasculären Lymphgefässe völlig erfüllt werden. In der Adventitia und dia der grossen Blutgefässe, besonders der Lungenvenen, sowie in der nchialwand finden sich die Zellen in Längszügen angeordnet, die zu iten Bändern und Haufen anwachsen, während die Lymphgefässe selbst n Anschein solider Epithelstränge haben. Wo an den Schüttelpräraten ihr Inhalt ausgefallen ist, erscheint ihr Endothelbelag versehrt, oder aber er fehlt, jedenfalls aber bietet er keine ucherungserscheinungen dar. Nirgends findet sich in unserem le das von Stilling[1] beobachtete Eindringen des Tumors in die Inma der Blutgefässe, wohl aber ist dieser zwischen Nervenbündel und uptsächlich in die Lymphscheiden der grösseren Bronchialnerven eingechen, ohne dass an diesen Entartungserscheinungen nachweisbar sind. r charakteristische Bilder ergeben sich bei der Betrachtung der Bronalwand. In Form breiter Bänder finden sich die Geschwulstzellen zwien den Knorpelscheiben und liegen hier oft in dichten Massen beisamn, so dass der alveoläre Bau verloren geht. Alles Fettgewebe ist aus n peribronchialen Bindegewebe verschwunden, häufig finden sich Anufungen von Lymphkörperchen an der äusseren oder inneren Knorpelte. Die hier, wie zwischen den Knorpelscheiben reichlich vorhandenen leimdrüsen sind atrophisch, der Durchmesser der Endbläschen ist auf Drittel des normalen reducirt, statt der breiten und hohen Epithelien halten sie kleine cubische Zellen, dicht neben einander stehend, zum eil schleimig degenerirt. Um die so veränderten Schleimdrüsen finden n oft Anhäufungen von Rundzellen oder stark tingirten Kernen ohne tlichen Protoplasmasaum. An der Innenseite der Bronchialknorpel ziehen, allel zum Bronchiallumen, verzweigte Epithelstränge hin, andere steigen krecht gegen die Mucosa an und verbreiten sich in dieser netzartig, oder üllen sie, — und dies ist besonders an den Stellen der Fall, die den cken zwischen den Knorpelspangen entsprechen — fast vollständig. Die inen Aestchen der Bronchialvenen werden dabei gelegentlich durchbrochen l ausgefüllt, die Arterien sind strotzend mit Blut gefüllt, auch kleine Härrhagien in der Schleimhaut, direct unter der Tunica propria finden sich und wieder. Diese letztere leistet überall Widerstand, sie ist verdickt l homogen, und unter ihr findet sich oft eine dichte zellige Infiltration. s Bronchialepithel ist meistens verloren gegangen; wo es erhalten ist, teht es aus den gewöhnlichen Flimmerepithelien.

Ein etwas anderes Bild bieten die aus dem Inneren beider Lungenpen entnommenen Schnitte. Sie zeigen uns offenbar die ältesten Theile Geschwulst. Hier ist die Struktur des Lungengewebes stellenweise ganz deutlich, nur mit Mühe erkennt man die Grenzen der Lungenalveolen dach, dass auf den schmalen, zuweilen zellig infiltrirten Alveolarsepten die inderepithelien dichte Reihen bilden, deren Kerne, an der Basis der Zellen ander zugekehrt, durch die stärkere Färbung dunklere Linien bilden,

welche die Alveolen abgrenzen. Alle Alveolen in diesen centralen Lungen-abschnitten sind von grossen, polygonalen Epithelien dicht erfüllt, welche sich zum Theil nur undeutlich färben. Der Beginn der Verkäsung zeigt sich hier auch durch den stellenweisen Mangel der Kernfärbung und durch die Trübung des Zellprotoplasmas. Die von kleinen, schwarzen Kohlenpartikeln umgebenen Lymphgefässe und kleinen Bronchialvenen sind von den gleichen zum Theil verkästen Epithelien dicht erfüllt. Lungenarterie und -vene haben auch hier insofern Widerstand geleistet, als die vollkommen diffuse Durchsetzung ihrer Wand durch Tumorgewebe nur bis zur Intima reicht. Nicht so die 1—2 mm starken Bronchien. Während einzelne derselben bis zu der stark verdickten, glasig aussehenden Membrana propria von grossen, oft mehrkernigen Plattenepithelien derartig durchwuchert sind, dass der alveoläre Bau der Geschwulst nur noch nahe dem Bronchiallumen erkennbar ist, hat der Tumor die Wand anderer durchbrochen. In dem Lumen angekommen haben die Geschwulstzellen, an der Oberfläche von keiner bindegewebigen Membran abgegrenzt, wieder die Form grosser Spindeln und schlanker Cylinder angenommen, doch sitzen sie nur theilweise der Geschwulst mit zugespitztem Ende auf, während andere frei in dem Lumen der Bronchialstämmchen ohne jeden Zusammenhang mit dem Tumor umherliegen. Doch gilt dies nur für die kleinsten Bronchialzweige, welche des Knorpels wie der Schleimdrüsen entbehren. An den grösseren fehlen Wucherungserscheinungen des Epithels der Schleimhaut und Schleimdrüsen auch dann, wenn die ganze Wand des Bronchus von der Geschwulst durchsetzt ist. In diesem Falle bleiben die Knorpelspangen, die ganz atrophischen Drüsen mit ihren Ausführungsgängen, sowie die benachbarten Arterien und Nerven deutlich nachweisbar. Auffallend ist in diesen ganz in die Geschwulst aufgegangenen centralen Lungenabschnitten das gänzliche Fehlen von Wucherungserscheinungen seitens des Bindegewebes, in welchem die Epithelien enthalten sind. Nur die Intima der Arterien ist stellenweise sehr gewuchert und derartig verdickt, dass von ihrem Lumen nur ein Spalt übrig bleibt.

Was die Schnitte aus der Lungenoberfläche anbelangt, so ergiebt sich für sie eine Verschiedenheit. Es ist nehmlich der obere Theil des unteren Lappens und die Basis des Oberlappens mehr ergriffen als der Rest der Lunge. Schnitte aus diesem letzteren zeigen neben Emphysem und Anthrakose keine weitere Veränderung, als eine gleichmässige, am besten mit einer guten Injection zu vergleichende Erfüllung der pulmonalen, wie pleuralen Lymphgefässe mit grossen, polygonalen Epithelien.

Die der Peripherie der vorher erwähnten Lungenabschnitte entnommenen Präparate hingegen sind, was ihre kleineren Bronchien und Gefässe anbetrifft, etwas stärker von der Geschwulst ergriffen, die auch in das umgebende Lungengewebe eindringt. Daneben findet sich eine starke Zellinfiltration der etwas verdickten Alveolarsepten. Die kleineren Venen und Lymphgefässe sind mit den Geschwulstzellen vollgestopft, die Alveolen sind von Blut erfüllt und zeigen eine mässige Desquamation des Alveolarepithels. Solche desquamirte Epithelien unterscheiden sich bei der Färbung mit Alauncarmin

eicht von den schön dunkelroth gefärbten Geschwulstzellen durch einen räunlichen Farbenton, durch das Fehlen des Zusammenhangs unter einander nd durch die Erscheinungen der fettigen Degeneration. Besonders an der Grenze des Tumors, wo er von zahlreichen bronchopneumonischen Heerden mgeben ist, sind diese Unterschiede deutlich.

Die Pleura ist, wie bei der makroskopischen Beschreibung schon erwähnt urde, stellenweise stark verdickt und in dichtes skleröses Bindegewebe verandelt, in welchem jedoch keine Epithelstränge nachzuweisen sind, selbst icht in unmittelbarer Nähe dicht gefüllter, pleuraler Lymphgefässe. Gerade iese letzteren eignen sich am besten zur Untersuchung des Verhaltens ihres ndothelbelags. Derselbe fehlt an Schüttelpräparaten häufig, wo er aber eralten ist, besteht er aus den dünnen, bei der Färbung mit Hämatoxylin-osin leicht nachweisbaren Platten, die sich zum Theil im Zusammenhang twas von der Unterlage abheben. Eine Betheiligung derselben an der Geschwulstbildung durch Proliferation fehlt in unserem Falle.

Der linke Hauptbronchus verhält sich bis auf die Erfüllung einiger ymphgefässe mit den grossen, polygonalen Geschwulstzellen normal, wie ie grossen Pulmonalgefässe vor ihrem Eintritt bezw. Austritt.

Die peribronchialen Lymphknoten aus dem Lungenhilus enthalten im entrum, jedoch nicht in deutlichen Alveolen angeordnet, grössere Heerde esselben Materials, wie wir es in den übrigen Lungenlymphbahnen fanden. hr bindegewebiges Stroma ist in derbes, sehnig glänzendes Bindegewebe erwandelt, dabei besteht starke Anthrakose. Vom Bau dieser Lymphknoten st in Folge dessen nicht mehr viel zu erkennen.

2) Kindkopfgrosse Lunge eines Hundes, über welche alle eingehenderen ngaben fehlen. Als zufälliger Befund bei der Section des zu physiologichen Versuchen benutzten Thieres fand sich der Unterlappen in einen rossen Tumor verwandelt. Bei der Abwesenheit jeder anderen Geschwulst nd wegen des näher anzugebenden makroskopischen Befundes wurde ein rimäres Carcinom der Lunge diagnosticirt. Das Präparat gelangte durch ie Güte des Herrn Prof. Schiff im Jahre 1889 in die Sammlung des pahologischen Institutes zu Genf.

Die Lunge war offenbar nirgends verwachsen, denn die Pleura ist völlig ormal, weder verdickt noch von Auflagerungen bedeckt. Der Oberlappen st atelektatisch und bildet ein schlaffes, kaum 6 mm dickes, blaugraues and. In gleicher Weise verhält sich der äussere Rand des Unterlappens, er in der Breite von 25 mm schlaff an dem Rest dieses Lappens hängt. iese atelektatischen Lungentheile sind mit Ausnahme einer starken Anthraose anscheinend unverändert. Der übrige, bei weitem grösste Theil des nterlappens ist in einen derben Tumor verwandelt, der von unverdickter leura überzogen, auf der Schnittfläche gelappt erscheint. Neben ausgeehnten käsigen Theilen enthält er einzelne, mehr markige, von Bindegewebe mgebene Heerde und ausserdem andere, welche beim Betasten und Schneien die Consistenz spongiösen Knochens besitzen. Einzelne, von bindege-

webiger Kapsel eingeschlossene, kugelige Knoten sind völlig erweicht und verkäst, sie lassen sich ohne Mühe aus der Geschwulst auslösen. Dies letztere gilt auch für die anscheinend verknöcherten Tumoren. An der Peripherie sind andere, ebenfalls kugelige Knoten bis zur Grösse einer Kirsche in das scheinbar normale Lungengewebe eingesprengt. Dieselben sind nicht deutlich längs der Bronchien angeordnet. Das in der Geschwulstmasse vorhandene Bindegewebe bildet derbe, grauschwarz pigmentirte Züge von fast sehnigem Aussehen. Die beinahe gänzlich verkäste und erweichte Geschwulst erstreckt sich vom Hilus aus bis zur makroskopisch normalen Pleura. Die Bronchien ziehen frei durch den Tumor hin, das peribronchiale Bindegewebe mit den Gefässen und Nerven ist in denselben aufgefangen. Nirgends jedoch lässt sich das Eindringen der Geschwulst in die Bronchien nachweisen, auch fehlen Verdickungen oder Ulcerationen der Bronchialschleimhaut. Die Vena pulmonalis des Unterlappens ist durch einen ihrer Wand fest aufsitzenden derben Pfropf ausgefüllt, dessen freies, zugespitztes Ende in das Lumen der Hauptvene hineinragt. Nur ein Ast derselben, der vom oberen und äusseren Rande des Unterlappens kommt, sowie derjenige des Oberlappens sind durchgängig. Die Arteria pulmonalis ist, abgesehen von einer ziemlich starken Kalkeinlagerung in ihrer Wand, unverändert. Die pleuralen Lymphgefässe sind mässig erfüllt von einer gelblichen Masse, die pulmonalen sind in der Geschwulst nicht zu erkennen. Lymphknoten im Hilus sind an dem Präparat nicht aufzufinden.

Bei der Abwesenheit jeder anderen Geschwulst in den übrigen Organen des Thieres, sowie bei dem makroskopischen Verhalten konnte nur an einen primären Lungenkrebs gedacht werden. Diese Vermuthung wurde durch den mikroskopischen Befund bestätigt.

Zur Anfertigung der Präparate sind nur die peripherischen, subpleuralen Theile der Lunge geeignet, alle mehr dem Hilus benachbarten sind verkäst.

Mikroskopischer Befund. An Schnitten aus dem Lungenhilus lässt sich nur so viel ersehen, dass die Wand der grossen Bronchien bis zur Membrana propria hin durchsetzt ist von in vielfach gewundenen Schläuchen angeordneten, niedrigen Cylinderzellen, deren Kerne sich nicht färben und deren Protoplasma trübe und körnig ist. Die spärlichen Bronchialknorpel sind wohl erhalten, die Schleimdrüsen sind atrophisch oder fehlen, das Epithel der Bronchien ist nicht erhalten.

Die der Peripherie der Geschwulst entnommenen Schnitte bieten folgendes Verhalten dar:

Das Bindegewebe ist im Allgemeinen sehr verdickt, stark anthrakotisch, oft zu glänzenden, parallelen Lamellen geschichtet. Besonders um die grösseren Blutgefässe herum ist die Bindegewebswucherung stark ausgeprägt. In diesem verdickten Bindegewebe finden sich zahllose Gänge und Höhlen, die jedoch nur theilweise in Gestalt und Anordnung den Lungenalveolen entsprechen, oft aber diesen in keiner Weise ähnlich sind. Glatte Muskelfasern finden sich zuweilen in schleifenförmiger Anordnung um diese Alveolen. Dieselben sind ausgekleidet von cylindrischen Epithelien, mit grossem,

alem, der Basis zugekehrtem Kern, die überall einen einschichtigen Belag lden. In jedem der Präparate fallen runde Heerde auf, die in ihrer Struktur chts mit dem Lungengewebe gemeinsam haben. Sie enthalten zahlreiche, ch allen Richtungen verlaufende Schläuche von Cylinderepithelien, die auf nem zarten, vielverzweigten Bindegewebe als stets einschichtiger Belag auftzen und durch diese Anordnung an das bekannte Bild des Cylinderzellenebses des Darmes erinnern. Diese Heerde sind von einem parallelfaserigen, ehrere concentrische Schichten bildenden Bindegewebe umschlossen, in dem nggestreckte, ebenfalls von Cylinderzellen erfüllte, unter einander communicirende Spalten verlaufen. Ausserdem finden sich gerade in diesen Spalten grosser Menge die von Langhans[19] beim Cylinderzellenkrebs der Lunge ufgefundenen, von ihm „Corpora amylacea" benannten Concremente. Dieselben zeigen auch in unserem Falle alle die von Langhans[19] auf Taf. 18, g. 12 in Bd. 38 dieses Archivs abgebildeten Formen, haben oft einen hyanen Glanz und zeigen in diesem Falle die für hyaline Massen charakteistische Färbung mit Hämatoxylin, Eosin, Carmin u. s. w. Zum grössten heil aber sind sie verkalkt und färben sich gar nicht oder nur an der Peripherie. Eine concentrische Schichtung besitzen sie regelmässig, ne Art undeutlicher radiärer Streifung nur dann, wenn sie llig verkalkt sind und auch dann nur in ganz seltenen Fällen. iemals reagiren sie, wie die von Friedreich entdeckten Schichtörper der Lunge auf Jod. Besonders auffallend aber ist in einzelnen eser, wie gesagt, von einer bindegewebigen Hülle umgebenen Geschwulstnoten die Verknöcherung des Stromas. Dieselbe ist theils eine vollständige, theils ist das Bindegewebe nur in osteoides Gewebe verwandelt, eils zeigt es nur eine Anordnung zu parallelen, glänzenden, fast kernlosen reifen. Die Cylinderepithelien der Geschwulst sitzen entweder dem Knochen rect auf, der durch die Natur der Knochenkörperchen, die parallelfaserige rundsubstanz, die Havers'schen Kanälchen und deutliche Markkanäle sich s ächter Knochen erweist, oder aber nur ein Theil des bindegewebigen romas, die tiefste Schicht, ist verknöchert, während sich an dieser osteoïdes nd schliesslich skleröses Bindegewebe anschliesst, das von den Geschwulstllen bedeckt ist (Fig. 2, Taf. V). Alle Lymphgefässe dieser Geschwulsteile, sowie diejenigen des anstossenden Lungengewebes sind von Cylinderpithelien erfüllt, die eine besonders schöne Injection der Lymphbahnen in er Umgebung der Pulmonalgefässe bewirkt haben.

Die für die Entstehung der Geschwulst interessantesten Bilder ergeben ch bei der Betrachtung der Schnitte von der Grenze des Tumors, wo dieser n das atelektatische Gewebe des äusseren Lungenrandes angrenzt. Hier igt sich schon makroskopisch, dass die krankhafte Veränderung des Gebes an den Verlauf der Bronchien geknüpft ist. Beim Versuch, diesen heil der Lunge von den Bronchien aus zu injiciren, dringt die Injectionsasse mit Leichtigkeit in die Geschwulstmassen selbst ein. Fig. 3 Taf. V ellt die Verhältnisse dar, wie sie in den Schnitten aus diesem jüngsten heil der Geschwulst sich darbieten. Der kleine Bronchus Br. zeigt eine

Auskleidung mit einschichtigem Cylinderepithel, welches sich an einer Stelle im Zusammenhang abgehoben hat. Dasselbe findet sich in starker Wucherung begriffen, hat die Muscularis an mehreren Stellen durchbrochen und ist überall in das umgebende Lungengewebe eingedrungen. Die Alveolenwand ist von einem einschichtigen Belag von niedrigen Cylinderzellen bedeckt, dessen Zusammenhang mit dem Bronchialepithel sich an zahlreichen Präparaten nachweisen lässt. Besonders auf dem Längsschnitt getroffene Bronchioli sind in dieser Hinsicht lehrreich. An ihnen sieht man, dass das Schleimhautepithel sich bald papillenartig in das Lumen erhebt, bald in das umgebende Lungengewebe einsenkt. Eine Zweideutigkeit in der Beurtheilung dieser Verhältnisse ist in unserem Falle ausgeschlossen. Das Stroma der Geschwulst, die Alveolarsepta, die sehr reich an glatten Muskelfasern sind, zeigt den Beginn einer interstitiellen Entzündung durch starke Zellinfiltration. Von der Alveolarwand gehen ebenfalls oft papillenartige Erhebungen aus (Fig. 3 P), und durch deren wiederholte Verzweigungen ergeben sich die bereits mit dem Cylinderzellenkrebs des Darms verglichenen Bilder. Auch die Gefässwand in diesen Präparaten ist verdickt und in Wucherung begriffen. Die oben erwähnten Schichtkörper finden sich ebenfalls in diesen jüngsten Theilen der Geschwulst (Fig. 3 C. fl.). Während wir diese Veränderungen in der Umgebung der kleineren Bronchien beobachten, finden wir weiter nach der Peripherie hin im Lumen der Lungenalveolen bronchopneumonische Produkte: zahlreiche desquamirte, verfettete Epithelien, Eiterkörperchen und rothe Blutkörperchen. Der Epithelbelag zeigt hier nie cylindrische Formen, wohl aber ragen die Epithelien in das Lumen der Alveolen hinein (A. E. der Fig. 3). Bei der Färbung mit Alaun-Carmin unterscheiden sie sich, wie in Fall 1 angegeben wurde, leicht von den Cylinderzellen der Geschwulst.

Ueberall an der Grenze derselben gegen das bronchopneumonisch veränderte und atelectatische Lungengewebe hin finden wir die in der Figur 3 abgebildeten Verhältnisse: den Zusammenhang des Bronchialepithels mit dem Cylinderepithel der Umgebung.

Die Pleura, auch dort wo der schon in Verkäsung begriffene Theil des Tumors bis an sie heranreicht, ist normal. Ueberall ist dem Vordringen der Geschwulst durch die in der Pleura des Hundes stark entwickelte, zierlich gewellte, elastische Membran eine Grenze gesetzt, die nicht überschritten wird. Ausser der Erfüllung der grossen pleuralen Lymphgefässe zeigt die Pleura keine Veränderung. Der in der Vena pulmonalis und ihren Aesten verzweigte Pfropf ist mit ihrer Wand fest verwachsen und besteht aus einem der Tumormasse analogen Material. Die Vene selbst zeigt auf dem Querschnitt eine ganz unregelmässige Form, bedingt durch eine starke Wucherung aller Schichten ihrer Wand. In derselben finden wir reichliche Zapfen und Schläuche von cubischen bis cylindrischen Epithelien, unter denen ein continuirlicher Endothelbelag nachweisbar ist. Diese Epithelstränge stehen in Verbindung mit den von einem schönen, einschichtigen Cylinderepithel

sgekleideten Alveolen des perivasculären Lungengewebes einerseits, sowie t dem den Venenthrombus bildenden Gewebe andererseits. Dies letztere gt folgende Zusammensetzung. Ein weitmaschiges bindegewebiges Stran füllt das Lumen der Vene aus und ist von der Intima der Vene nirnds abzugrenzen. Blutgefässe dringen aus der Venenwand in dasselbe , zugleich aber auch die Geschwulst, die hier die Maschen überall mit inen polygonalen Epithelien ausfüllt. Dieselben zeigen in der Nähe der nenwand und, wo sie den von der Intima ausgehenden papillenartigen ucherungen aufsitzen, ein stärkeres Fixationsvermögen für die benutzten rben, als der Tumor in der Lunge selbst, von dessen überall gleichmässig indrischen Zellen sie sich durch die erwähnte Form und geringere Grösse terscheiden. Die grosse centrale Masse des Thrombus aber ist völlig verst, und enthält zahlreiche Epithelperlen, die bei Alauncarminfärbung einen ben Ton annehmen. Die nekrotischen Theile selbst färben sich fast gar ht, eine Kernfärbung fehlt und die Zellen selbst erscheinen oft wie fein ahnt bei stark körnigem, getrübtem Protoplasma und undeutlichem, ssem Kern. Concretionen, wie sie oben aus der eigentlichen Geschwulst schrieben wurden, fehlen in dem Venenthrombus.

Fassen wir das Resultat der mikroskopischen Untersuchung ider Fälle kurz zusammen, so ergiebt sich Folgendes:

Im Fall 1 handelt es sich um ein Plattenepithelcarcinom, lches, so weit die Epithelien der Wand der Lungenalveolen fsitzen, cylindrische Zellformen darbietet, die, ähnlich dem rhalten des Epithels der Schleimhäute oder der Haut, allmähh in Plattenform übergehen. Ueberall dringt die Geschwulst die Lymphbahnen ein, bildet gewissermaassen eine vollendete fection derselben in directer wie retrograder Richtung und rchbricht die kleinsten Bronchien und Gefässe. Eine besondre Betheiligung der Pleura fehlt.

Fall 2 ist ein typischer Cylinderzellenkrebs der Lunge, welr die gleiche Verbreitung in derselben gefunden hat. Auch r sind die Alveolenwände ausgekleidet von Cylinderepithelien, aber stets nur einen einschichtigen Belag bilden und ihre rm nur in dem carcinomatösen Thrombus der grossen Pulnalvene geändert haben. Als besondere Combination ist die ilweise Verknöcherung des bindegewebigen Stromas hinzugeten und eine Bildung ausserordentlich zahlreicher, zum Theil rkalkter Concretionen erfolgt. Auch in diesem Fall hat sich Pleura nicht activ an der Geschwulstbildung betheiligt.

Diese beiden Fälle von primärem Lungenkrebs haben neben

manchen Verschiedenheiten in ihrem histologischen Verhalten zweierlei mit einander gemein:

1) die Metaplasie der Alveolarepithelien,

2) die Erfüllung der Lymphbahnen mit den epithelialen Geschwulstzellen.

Um diese beiden Erscheinungen in ihrer Bedeutung für die Aetiologie und Entwickelung des Lungenkrebses leichter zu beurtheilen, ist es angezeigt, auf das Vorkommen der Metaplasie der Alveolarepithelien, sowie auf das Verhalten der Lymphgefässe der Lunge bei den verschiedenen Affectionen der Lunge im Allgemeinen näher einzugehen.

Das Alveolarepithel der Lunge besteht nach Koelliker aus drei-, vier- oder mehrseitigen, bald einzeln, bald in Gruppen zwischen grösseren, kernlosen Plättchen angeordneten Zellen. Während diese beiden Zellarten unter normalen Verhältnissen kaum über das Niveau der Alveolarwand hervorragen, ändern sie bei entzündlichen Reizen in bekannter Weise ihre Form derart, dass sie die ihnen während der Entwickelung eigene cubische Form wieder annehmen, die auch nach vollendeter Evolution in den Bronchioli respiratorii zum Theil bestehen bleibt. So sehen wir schon bei der acuten desquamativen wie katarrhalischen und in geringem Maasse auch bei der fibrinösen Pneumonie (Birch-Hirschfeld[20]) die flachen Alveolarepithelien zu mehr sphärischen Gebilden sich entwickeln, die durch gegenseitigen Druck cubische und selbst cylindrische Gestalt annehmen können. Auch in den Bronchiolen findet dabei eine lebhafte Proliferation der cubischen Epithelien statt. Doch zeichnen sich diese formveränderten, proliferirenden Epithelien durch eine grosse Neigung zu regressiven Metamorphosen aus, so dass die einzelnen Zellindividuen kein ächtes Mosaik bilden, sondern ohne Zusammenhang unter einander im Lumen der Alveolen liegen und entweder durch Entartung und Resorption oder durch Expectoration eliminirt werden oder verkäsen. Intensiver wird die Metaplasie des Alveolarepithels und die Proliferation in den Bronchiolen bei chronischen Reizen des Lungengewebes. Es tritt eine zuerst von Friedländer[21] eingehender untersuchte Wucherung der Epithelien ein, derart dass sich zunächst in der Umgebung des Bronchus Züge von polygonalen bis cubischen Epithelien finden, die

om Bronchialepithel abstammen. Auch die Epithelien der zu-
ächst gelegenen Alveolen gerathen in Wucherung, es erscheint
tatt des typischen Plattenepithels eine Auskleidung derselben
nit cubischen, selbst cylindrischen Zellen. Dieselbe fehlte bei
Friedländer's Versuchen behufs Erzeugung einer Pneumonie
urch Vagusdurchschneidung fast nie vom Beginn der dritten
Voche an. Dieselben Erscheinungen fand dann später Arnold[22]
ls häufigen Befund bei seinen Untersuchungen über Miliartuber-
ulose. Constanter noch ist die Metaplasie des Alveolarepithels,
elche die Wucherung des interstitiellen Lungengewebes bei der
hronischen, syphilitischen Pneumonie begleitet, wie sie Cornil
nd Ranvier[23] in ihrem Lehrbuch der pathologischen Histologie
bbilden, und wie ich sie bei einem im verflossenen October
ecirten Manne mit ausgedehnter Ulceration des Rectums und
eisser, disseminirter Pneumonie beobachten konnte. Dieselbe
ann stellenweise das Bild eines Cylinderzellenkrebses vortäuschen,
a Ziemssen[12] erklärt, wie oben kurz erwähnt, die Entstehung
ines von ihm im Verlauf einer antisyphilitischen Cur eines
uetikers beobachteten primären Lungenkrebses durch atypische
Vucherung der metaplasirten Alveolarepithelien. Dieses Ver-
alten der Alveolarepithelien, bei Wucherungsprozessen seine
hm während der Entwickelung eigene Form wieder anzunehmen,
urde von Friedländer[21] auch bei secundärem Lungensarcom
eobachtet, am auffallendsten aber und stärksten wird es beim
„Endothelkrebs" der Pleura und Lunge (Wagner[14], Schulz[15],
Neelsen[16] u. s. w.), bei der „Lymphangitis carcinomatodes"
Schottelius[13]) gefunden. Hier sieht Neelsen[16] eine „meta-
olische Umwandlung" der Alveolarepithelien in einen Belag von
ellen, „welche in Form und Anordnung vollkommen einem ein-
chichtigen Cylinderepithel gleichen, während in der Mitte ein
reies Lumen übrig bleibt". Diese Cylinderepithelien sind nach
Neelsen nicht der Ausdruck des Einwachsens eines Tumors in
ie Alveolen, sondern man hat die Ueberzeugung, „dass sie
iner Umwandlung und Wucherung der Gewebselemente
er Lunge selbst ihre Entstehung verdanken".

Unter solchen Verhältnissen ist wohl a priori der
edanke berechtigt, dass die aus irgend welcher Ur-
ache wieder den embryonalen Charakter annehmenden

Alveolarepithelien bei der allen Geweben im Allgemeinen in ihrer Jugendform zukommenden Proliferationsenergie die Bildung auch eines atypischen Proliferationsproduktes, einer epithelialen Geschwulst, veranlassen können, wie dies von Perls[8], Lataste-Malassez[9] und Anderen für die Histiogenese des primären Lungenkrebses behauptet wird. —

Ein zweites gemeinsames Verhalten der oben beschriebenen Lungenkrebse sahen wir in der Erfüllung der Lymphbahnen der Lunge und Pleura durch das Geschwulstmaterial.

Das Lungenlymphgefässsystem besteht bekanntlich aus einem tiefen, pulmonalen und einem oberflächlichen, pleuralen Kanalnetz. Jenes hat seine Wurzeln in der Alveolarwand und führt in dem peribronchialen Bindegewebe in der Wand der Bronchien und Gefässe, sowie in den Nervenscheiden den Hilusdrüsen zu; dieses steht an seinem Ursprung durch die Stomata der Pleuralendothelien in Communication mit dem Pleurasack und führt, indem es sich mehrfach in das Lungengewebe einsenkt und wieder zur Pleura erhebt, ebenfalls dem Lungenhilus zu, um sich entweder mit dem tiefen, pulmonalen System zu vereinigen und mit gemeinschaftlichen Ausführungsgängen in die Lymphknoten des Lungenhilus zu ergiessen, oder getrennt in diese bezw. direct in den Ductus thoracicus zu münden.

Bemerkenswerth ist die Eigenschaft der pulmonalen Lymphgefässe, sich vom Hilus aus gegen die Stromesrichtung mit ausserordentlicher Leichtigkeit injiciren zu lassen, ein Umstand, welcher Cruveilhier[24] vermuthen liess, dass dieselben keine Klappen besitzen.

Eine Communication beider Lymphbahnen durch Anastomosen ihrer Wurzeln ist durch Injection allerdings noch nicht nachgewiesen, aber auch hier kommt, wie seinerzeit bei der Streitfrage über die Existenz der Alveolarepithelien, die Beobachtung pathologischer Thatsachen der Forschung des Histologen zu Hülfe. Denn die gemeinsame Theilnahme der pulmonalen wie pleuralen Lymphgefässe an allen pathologischen Prozessen des Lungenparenchyms lässt über die Existenz ihrer Anastomosen keinen Zweifel bestehen. Diese Theilnahme aber ist eine besonders innige, wenn sie auch in den deutschen Lehrbüchern wenig oder nicht betont wird. Bekannt ist die Aufnahme der Kohle, des

nnobers und anderer Farbstoffe durch die Lymphbahnen der unge, wo immer diese Massen eingeathmet werden und auch xperimentell ist dieselbe in ihrer grossen Schnelligkeit von Wittich[25] bewiesen worden. Vermittelt aber wird sie theils urch die Wanderzellen, theils aber auch kann sie ohne deren ermittelung vor sich gehen (Arnold[26]). Weniger bekannt aber t die Thatsache, dass das für alle acute Pneumonien charakteistische Exsudat der Alveolen sich stets auch in den Lymphefässen findet (Cornil und Ranvier[27]). Koester[28] beobachte eine derartige Ausfüllung derselben bei den verschiedenen neumonien, dass er Bilder entstehen sah, „die man für Carcinom alten würde“. Die Betheiligung der Pleura an den zahlreichen rkrankungen der Lunge findet gerade durch dieses Verhalten er pulmonalen und pleuralen Lymphgefässe ihre Erklärung.

Dass zur Erfüllung beider Lymphgefässnetze ausser den erähnten Anastomosen der rückläufige Lymphstrom eine hervorgende Rolle spielen muss, bedarf wohl keines Beweises.

Drei Factoren aber erleichtern die, um mit Waldeyer[29] zu den, oft so complete Füllung der Lymphgefässe, wie sie nur ie beste anatomische Injection liefern kann.

Zunächst ist die Injection der peribronchialen Lymphgefässe, ie erwähnt, eine ganz besonders leichte, sodann ist hier die espiration sicher von grossem Einfluss, die bei den verschiedeen Erkrankungen des Lungenparenchyms in Form heftiger Hustenösse auf die Bewegung des Inhaltes der Lymphgefässe, wie der efässe der Lungen im Allgemeinen, einwirkt. Der dritte und esentlichste Factor aber dürfte in der Behinderung des Abusses des Inhaltes der Lymphgefässe zu suchen sein, die im alle der Verlegung der Lymphknoten des Hilus aus irgend welhem Grunde eintreten muss. Dass dann eine Umkehr der normalen Stromesrichtung eintreten muss, für die, wie wir gesehen, n der Lunge besonders günstige Verhältnisse vorhanden sind, t selbstverständlich. Eine solche Verstopfung der Lymphknoten es Lungenhilus kann aber eintreten, indem entweder die Bahn elbst durch chronische, interstitielle Wucherung eingeengt wird, ie dies besonders im höheren Alter fast stets der Fall ist, oder ndem ein pathologisch veränderter Inhalt, der vermöge seiner ualität schwerer passiren kann, die Lymphknoten oder Gefässe

verlegt. Beide Factoren wirken wohl häufig zusammen beim Lungenkrebs und bedingen dann im Verein mit den vorher erwähnten die gänzliche Füllung des Lungenlymphsystems. Diese Thatsache wird durch v. Recklinghausen[30] auf S. 173 seines Handbuches der Störungen des Kreislaufes und der Ernährung speciell erwähnt. Schon Virchow[31] veröffentlichte vor beinahe 40 Jahren drei hierhin gehörige Beobachtungen, und erklärte diesen Vorgang durch ein directes Hineinwachsen einerseits und ein Fortgeschwemmtwerden von Tumormasse andererseits. Weitere Beobachtungen wurden veröffentlicht von Wagner[32], Liouville[33], Waldeyer[29], Troisier[34], Raynaud[35], Fraentzel[3] und Anderen.

Zwei hierhin gehörige Fälle, die mir gerade während der Abfassung dieser Mittheilung begegneten, möchte ich an dieser Stelle kurz erwähnen.

Es handelt sich im ersten Fall um eine nur 28 Jahre alte, blühend junge Frau, die, nach kurzer Zeit vorher erfolgter Exstirpation der linken Mamma und der linken Axillarlymphknoten wegen Carcinoms, Recidive in der Wunde selbst sowie die näher zu erwähnenden Metastasen darbot. Folgenden Leichenbefund constatirte ich bei der Autopsie am 31. Mai, 36 Stunden nach dem Tode.

Sehr kräftige Leiche, weiblichen Geschlechtes, mit starkem Fettpolster ohne Oedeme, bei vollständiger Leichenstarre.

Die Gegend der linken Mamma wird eingenommen von einem schmutzig grauen, höckerigen, ulcerirten Gewebe, welches von wenig klebriger Flüssigkeit bedeckt ist. Die Haut darüber fehlt und ist am Rande verdickt, starr infiltrirt und von hanfkorn- bis haselnussgrossen, weisslichen, harten Knoten durchsetzt. Vom oberen Quadranten dieser ulcerirten Fläche aus zieht eine geradlinige, pigmentirte Narbe zur linken Achselhöhle. In dieser sind mehrere nussgrosse, derbe Knoten durchzufühlen. Die rechte Mamma ist ebenfalls in derbes, höckeriges Gewebe verwandelt, auf der Unterlage nicht verschieblich und in ihrem äusseren, oberen Theil von ulcerirten zahlreichen Knoten umgeben. Mehrere bis kirschgrosse Tumoren in der umgebenden Haut und in der rechten Achselhöhle sowie am Halse. Starke Hypertrophie des Fettpolsters der Bauchwand, Musculatur gut entwickelt.

Weichtheile im Bereich der Mammae in eine starre, rosarothe Masse verwandelt, die auf der Schnittfläche milchigen Saft enthält, und sich nur mit dem scharfen Messer mühsam durchtrennen lässt.

Die Leber überragt den Rand der falschen Rippen um drei Querfingerbreite, ihr rechter Lappen ist an der Convexität fest mit dem Zwerchfell verwachsen. Links reicht dieses bis zum unteren Rand der 5. Rippe.

Linke Lunge nicht contrahirt, an der Spitze mit der Costalpleura ver-

hsen, rechte Lunge vollkommen adhärent mit Ausnahme des der vor-
en und äusseren Fläche des Unterlappens. Im linken Pleurasack etwa
0, im rechten etwa 500 ccm einer gelben, an Fibrinflocken reichen Flüs-
eit.

Herzbeutel mit erbsengrossen Lymphknoten des Mediastinums verwach-
, ausserdem mit dem Epicard im Bereich der grossen Gefässe. Er ent-
etwa 100 ccm einer gelben, mit Fibrinflocken untermischten Flüssigkeit.
der Innenseite des Pericards sieht man eine Reihe kleiner, gelblicher
tchen, zuweilen rosenkranzartig angeordnet. Nichts Besonderes am Her-
, Foramen ovale geschlossen.

Linke Lunge gross, schwer. Pleura des Oberlappens mit der Costal-
ra verwachsen und durchsetzt von kleinen, käsigen Heerdchen, die perl-
nurartig die Lungenläppchen umgrenzen. Pleura des Unterlappens von
nen Fibrinschwarten bedeckt, zeigt unter denselben ebenfalls kleine gelb-
e Knötchen längs der Lymphbahnen. Auf der Schnittfläche finden wir
er sehr ödematösen, sonst unveränderten Lunge längs der Bronchien das
degewebe in markige, weisse Züge verwandelt, die selbst einem geübten
e makroskopisch leicht als das Produkt einer chronischen interstitiellen
umonie erscheinen könnten. Doch lassen sich bei genauem Zusehen
ne, gelbliche Pfröpfe erkennen, die auf Druck auf der Schnittfläche her-
quellen, und zwar aus offenbar präformirten Kanälen. Die Bronchial-
eimhaut ist nirgends verändert. Die Lymphknoten längs der grossen
nchien und im Lungenhilus sind in dicke, derbe Tumoren verwandelt
zeigen auf der Schnittfläche in ihr sehnig glänzendes, anthrakotisches
ebe eingesprengte kleine, gelbe, weiche Heerde.

Die rechte Lunge ergiebt einen analogen Befund jedoch in etwas ge-
erem Maasse.

Milz gross, weich, zerfliesslich.

Nebennieren und Pankreas unverändert.

Nieren etwas geschwollen, Kapsel leicht abzuziehen. Parenchym der
ticalsubstanz trübe, breit. Medullarsubstanz stark injicirt.

Leber mässig vergrössert, ihr rechter Lappen durch feste Bindegewebs-
e mit dem Zwerchfell verwachsen. Im Leberhilus taubeneigrosse, derbe
phknoten. An der Leberoberfläche einzelne Knoten mit centraler Delle,
ie zahlreiche bis nussgrosse Knoten auf der Schnittfläche mit Narben-
ebe oder Hämorrhagien in der Mitte. Gallenblase unverändert.

Ebenso Magen, Darm, Blase und Genitalien.

Mikroskopisch passt auf unseren Fall genau Waldeyer's[29] charakte-
sche Beschreibung.

Hinzufügen möchte ich nur, dass stellenweise die Lymphgefässe ampul-
rtig erweitert sind und dass hier continuirliches Einwachsen sowohl, wie
jection" durch Losreissen und Fortschwemmen in directer und umge-
rter Stromesrichtung jedenfalls in gleicher Weise betheiligt sind. Letz-
s schliesse ich aus der stellenweisen Durchgängigkeit einzelner, dem Hilus
achbarter Lymphgefässabschnitte und der vollständigen Erfüllung der

kleinsten Lymphcapillaren, sowie aus der gänzlichen Verlegung der Lymph knoten im Lungenhilus. Eine Betheiligung der Endothelien vermag ich nir gends nachzuweisen, wohl aber ergeben zahlreiche Schüttelpräparate eine unveränderten Epithelbelag. Der Name „lymphangite carcinomateuse der französischen Autoren erscheint mir deshalb hier unzulässig, wo nu carcinomatöse Thrombose und Embolie vorliegen.

Will man die Affection kurz bezeichnen, so halte ich den Ausdruc „secundäre Lymphgefässcarcinose“ für zweckmässiger.

Fall 2 betrifft eine ebenfalls junge Frau, die im Alter von 31 Jahre wegen unstillbaren Erbrechens im hiesigen Kantonsspital aufgenommen wurd Sie bot die Erscheinungen einer Gastritis mit Incontinenz der Speisen, b rasch zunehmender Erschöpfung.

Die Kranke verstarb am 27. Juni, zwei Tage nach der Aufnahme ur gelangte am 29. Juni zur Section.

Der Leichenbefund ergiebt kurz Folgendes:

Kräftige, grosse Leiche, ohne Oedeme, Leichenstarre geschwunden, ke nerlei Zeichen der Verwesung.

Haut sehr blass. Unterhautfettgewebe und Musculatur kräftig entwickel aber blutarm.

Bei der Eröffnung der Bauchhöhle finden sich strangförmige Verwacl sungen der Pylorusgegend mit dem unteren Leberrand, dem Quercolon, de Netz und mehreren bis taubeneigrossen Lymphknoten an der Ansatzstel des Mesenteriums.

Keine Flüssigkeit im Peritonäalsack, Uterus etwas retroflectirt, dur bindegewebige Verwachsungen an das Rectum geheftet, Peritonäum d kleinen Beckens fleckenweise schwarz pigmentirt.

Lungen nirgends mit der Costalpleura verwachsen, wohl aber im Hil mit dem Mediastinum und dem Herzbeutel. Sehr wenig blutig imbibir Flüssigkeit im linken Pleurasack. Nichts Besonderes am Herzen. Lin Lunge wenig contrahirt, Pleura glänzend, glatt, zeigt kleine Blutungen a unteren Theil des Oberlappens und eine Füllung aller Lymphgefässe dera dass die Lungenläppchen den Maschen eines grossen Netzes vergleichb sind, welches über die Lunge ausgebreitet wäre, aber so, dass die einzeln Maschen wiederum je ein sehr feines Netz für sich bilden, wie dies Vi chow[37] im ersten Band seiner Geschwulstlehre so treffend abbildet. A Fäden dieses Netzes vereinigen sich dann gegen den Hilus hin zu 1—2 m starken Zügen, welche in die verdickten, markigen Lymphknoten des Lu genhilus münden.

Auf der Schnittfläche zeigt sich das Lungengewebe sehr hyperämisc ödematös. Das Bindegewebe ist überall in gelbliche Züge verwandelt, welchen die Bronchien und Gefässe verlaufen. Die Schnittfläche hat d Aussehen der Lunge bei Miliartuberculose, doch fallen die einzelnen, gelb Knötchen auf Druck aus und man erkennt leicht, dass sie aus einem Lum sich auspressen lassen, welches den etwas erweiterten, aus dem Querschn

roffenen Lymphgefässen entspricht. Die Bronchialschleimhaut ist etwas treich, in den feinsten Bronchialverzweigungen erkennt man gelbe, zum eil verzweigte Streifen der Bronchialwand, meist in der Richtung der nchien verlaufend.

Die rechte Lunge verhält sich wie die linke. Die Injection der tiefen d oberflächlichen Lymphgefässe ist eine vollkommene. Im Hilus finden h grosse, markige Lymphknoten mit reichlichem, milchigem Saft. Auch Theil der Lymphgefässe des Pericards ist von gelblichen Massen erfüllt. ngs des Oesophagus, der Trachea und Aorta sind die Lymphknoten bis Grösse eines Taubeneies geschwollen, markig und zum Theil anthrako- h auf der Schnittfläche. Ductus thoracicus von gelben, bröckligen Mas- erfüllt.

Milz ohne krankhafte Veränderungen.

Nebennieren und Nieren ebenfalls.

Duodenum, wie oben erwähnt, mit mesenterialen Lymphknoten ver- chsen.

Der Magen wird mit der Leber, dem Darm und dem Pankreas aus der che genommen.

Der Pylorus ist in einen weisslichen, sehr derben Wulst verwandelt und n seiner hinteren Fläche aus gehen die genannten Verwachsungen zum berrand, rechts von der Gallenblase, zu dem Quercolon, den Mesenterial- sen und dem um die Pfortader liegenden Lymphknoten. Der Ductus ledochus ist durch diese eingeklemmt; die Galle, in der Gallenblase ge- ut, hat dieselbe zur Grösse einer grossen Birne ausgedehnt. Bei der Er- nung des Duodenums erweist sich der Ductus choledochus fast undurch- ngig, auch der Pylorus ist stark verengt und nur die Kuppe des kleinen gers lässt sich in denselben einführen. Diese Verengerung des Pylorus det sich in einer Ausdehnung von 50 mm, die Dicke seiner Wand beträgt –9 mm; die Schleimhaut ist höckerig, gewulstet. In der so veränderten leimhaut, der hinteren Fläche des Pylorus entsprechend, findet sich eine le, 9 mm hohe, 18 mm breite Stelle mit stark verdünnter, narbig aus- ender Schleimhaut, umgeben von knotigen Verdickungen, durchaus einer be nach Ulcus rotundum ähnlich. Die Schleimhaut des sehr erweiterten gens — derselbe fasst 3 Liter Flüssigkeit — erweist sich mit Ausnahme Pylorusgegend unverändert. Die bindegewebigen Stränge, welche den teren Rand der Leber an den Pylorus anheften, lassen sich leicht durch- nnen. Die Gallenblase enthält etwa 200 ccm dickflüssige, dunkelgrüne lle, keine Gallensteine.

Die Leber ist, abgesehen von einer starken Gallenstauung, unverändert.

Ebenso das Pankreas, dessen Kopf jedoch durch verdickte, markige mphknoten an die hintere Fläche des Pylorus herangezerrt ist.

Längs der Aorta abdominalis zahlreiche bis über taubeneigrosse, krebsige mphknoten.

Mesenteriallymphknoten ebenfalls krebsig infiltrirt.

Im Dünndarm lehmartige Fäcalmassen.

Dickdarm auf der Schnittfläche in der Gegend der Verwachsungen, w überall, unverändert.

In der Blase wenig Urin mit Epithelflocken.

Uterus retroflectirt, Wand verdickt, derb. Schleimhaut im Corpus atr phisch, anämisch, im Bereich der Portio vaginalis hyperämisch, von eitrig Flüssigkeit bedeckt.

Uterusanhänge durch bindegewebige Stränge an das pigmentirte Bauc fell des kleinen Beckens angeheftet.

Die mikroskopische Untersuchung ergiebt einen Scirrhus der Pyloru gegend des Magens und eine secundäre Lymphgefässcarcinose der beid Lungen. Dieselbe ist hier besonders stark entwickelt und lässt sich ebe falls am besten mit einer vollkommenen Injection aller Lungenlymphbahn vergleichen. Ich stehe deshalb von einer weiteren Beschreibung ab.

An diese Betrachtung des Verhaltens der Lungenlymphba nen zu den verschiedenen Affectionen der Lunge selbst, sow zu der Verbreitung des Krebses im Allgemeinen möchte ich jet die Untersuchung über ihr Verhalten beim Lungenkrebs im Sp ciellen anschliessen und möchte dasselbe getrennt abhandeln fü den secundären und primären Lungenkrebs.

Nicht besser könnte ich die Wichtigkeit der Lungenlymp bahnen für die Ausbreitung des secundären Lungenkrebses ku und übersichtlich zusammenfassen, als es Thormaehlen[38], ei Schüler Orth's, in seiner eingehenden und fleissigen Dissertatio gethan hat. Ich beschränke mich deshalb darauf, das Result seiner Untersuchungen wörtlich anzuführen:

1) „Die im Anschluss an einen primären Epithelkrebs, s es der Mamma oder des Magens oder eines anderen Organ eintretenden Veränderungen der Lungen werden besonders inne halb der Lymphgefässe, sowohl der oberflächlichen, subpleurale als der tiefen um die Bronchien und Blutgefässe herumliegende gefunden. Das Lumen der Lymphgefässe ist mit grossen, ep theloiden Zellen ausgekleidet.

2) Dieser zellige Inhalt ist aus einer Proliferation von au dem Primärheerd verschleppten Krebszellen entstanden.

3) Der secundäre Lymphgefässkrebs kann beide Lunge diffus, bald einzelne Lappen oder deren Theile ergreifen, od sich an meist subpleurale, durch krebsige Ausfüllung der Lu genalveolen hervorgerufene Geschwulstknoten anschliessen.

4) Die krebsigen Lungenmetastasen können auf drei Weise entstehen:

a) Die Krebskeime können aus dem Pleurasack in das viscerale Pleurablatt gelangend, in den pleuralen Lymphgefässen weiter wuchern.

b) Der Krebs kann auf dem Lymphwege zu den bronchialen Lymphgefässen gelangen und von diesen aus in den peribronchialen Lymphgefässen weiter wuchernd, in die Lunge und schliesslich in das subpleurale Lymphgefässnetz gelangen.

c) Mittelst der Blutbahnen können Krebskeime in die Pulmonalarterie gelangen und bleiben unter der Pleura sitzen. Von dem so gebildeten secundären Tumor aus erfolgt dann die Wucherung in die Lymphgefässe."

Eine active Betheiligung an der Bildung der epithelialen Geschwulstmassen von Seiten der Lymphgefässendothelien wird durch diese Schlüsse von Thormaehlen ausgeschlossen. Er befindet sich in seiner Anschauung im Einklang mit Zehnder, der für die secundäre Krebsausbreitung im Allgemeinen beweist, dass bei ihr eine wesentliche Veränderung der Endothelien der Lymphgefässe und Lymphknoten nicht beobachtet wird.

Auch die Untersuchung primärer Lungenkrebse wird uns das gleiche Resultat ergeben.

Doch haben wir bei diesen zu unterscheiden zwischen dem Epithelkrebs und der „Lymphangioïtis carcinomatodes" (Schottelius[13]), dem Endothelkrebs (Wagner[14], Schulz[15], Neelsen[16] u. s. w.).

Was zunächst die Erscheinungen der Lungenlymphbahnen beim primären Epithelkrebs der Lunge anbelangt, so sahen wir in unseren beiden Fällen die Lymphbahnendothelien ohne irgend welche Proliferationserscheinungen. In gleichem Sinne äussern sich Stilling[1], Schulz[15], Malassez[9] und Andere. Besonders Stilling und Malassez heben diese Thatsache ausdrücklich hervor und zeichnen dieselben auf den betreffenden Tafeln (Fig. 1 Taf. IV Stilling, Fig. 6, 2 Taf. XIX Malassez) in durchaus unzweideutiger Weise. Die gleichen Bilder sah ich in einer grossen Anzahl von Fällen in meinen Präparaten. Während so alle Untersucher beim primären Epithelkrebs der Lunge eine Proliferation und atypische Wucherung der Lymphgefässendothelien vermissen, haben Schottelius, Wagner, Schulz, Boehme[39], Neelsen[16], Schwenninger[40], Fraenkel[41] und

Rossier[42] eine besondere, wohl zuerst von Rokitansky[43] beobachtete, wenn auch anders gedeutete Geschwulst der Pleura und Lunge beschrieben, die von den Endothelien der Lymphgefässe auszugehen scheint. Ausgezeichnet ist dieselbe neben dem häufigen Ausgang von der Pleura unter gleichzeitiger Exsudatbildung im Pleurasack, durch ihre Localisation längs der Bahn der Lymphgefässe in Form vereinzelter hirsekorn- bis kirschgrosser Knoten und die von Neelsen behauptete atypische Wucherung und „Metabolie“ der Endothelien. Dass es ausserordentlicher Vorsicht in der Beurtheilung der Lungenkrebse mit Rücksicht auf die Entstehung in diesem Sinne bedarf, werden wir beim Eingehen auf verschiedene Fälle noch näher erkennen; dieselbe wird um so mehr geboten sein, als es oft unmöglich ist, das in einem Lymphgefäss angetroffene Material bezüglich seiner Herkunft richtig zu deuten. Ist doch die Betheiligung der Endothelien bei der Krebsentwickelung noch heute eine durchaus offene Frage. Während z. B. ein Histologe wie Klebs[44] mit vielen Anderen die Ansicht äussert, dass stets eine Mitbetheiligung der Endothelien an der Geschwulstbildung beim Einwuchern des Krebses in die Lymphbahnen stattfindet, kommt Zehnder[45] in einer in diesem Archiv veröffentlichten Arbeit zur entgegengesetzten Ansicht. Ganz scharf drückt seinen Standpunkt gegenüber dieser Frage Schulz[15] bei der Untersuchung des primären Lungenkrebses aus, indem er sagt: „Beim Endothelkrebs steht das Zellmaterial in innigster Verbindung mit der Wand des Lymphgefässes, aus deren Endothelien es hervorgeht, beim Epithelkrebs ist diese unverändert, deren Endothelbelag deutlich, das ausfüllende Zellmaterial fällt aus.“

Ich selbst schliesse mich auf Grund meiner Untersuchungen dieser Ansicht von Schulz vollkommen an.

Das Ergebniss dieser Erwägungen betreffs des Verhaltens der Alveolarepithelien und Lymphgefässe bei den verschiedenen Erkrankungen der Lunge, insoweit es für die Lehre vom primären Lungenkrebs von Wichtigkeit ist, lässt sich folgendermaassen kurz zusammenfassen:

1) Die Alveolarepithelien der Lunge zeigen bei chronischen Pneumonien (Bronchopneumonie: Friedländer, syphilitische Pneumonie: Cornil und Ranvier, Stroebe u. s. w.),

i der Miliartuberculose (Arnold), bei Sarcom (Friedlander) und beim Endotheliom (Wagner, Schulz, Neelsen) eine Metaplasie derart, dass sie die ihnen während r Entwickelung eigene Jugendform wieder annehmen.

2) Bei den entzündlichen Erkrankungen der Lunge, wie beim Lungenkrebs, findet sich der gleiche Inhalt den Lungenlymphbahnen wie in den Alveolen.

3) Beim Krebs des Magens, des Uterus, der Mamma s. w. findet sich häufig eine secundäre Lymphgefässrcinose der Lungen.

4) Beim secundären Epithelkrebs der Lymphgefässe r Lunge ist deren Endothel an der Bildung der Geschwulstzellen unbetheiligt.

Unter gebührender Berücksichtigung dieser Thatsachen, elche bei der Untersuchung vieler Fälle aus der Literatur nicht mer die nöthige Beachtung gefunden haben und daher die uffassung mancher Beobachtungen in ungünstiger Weise beeinssten, wird es uns leicht sein, unsere beiden Fälle zu erklären.

Fall 1 zeigte zunächst in ganz besonders schöner Weise die etaplasie des Alveolarepithels, wie sie in Fig. 1 Taf. V abgeldet ist. Sodann ist er ein Beispiel des secundären, diffusen mphgefässkrebses einer Lunge, bei vollständig normalem Verlten der anderen. Die Endothelien ermangeln irgend welcher oliferationserscheinungen, und in gleicher Weise verhalten sich e Epithelien der Bronchien und ihrer Schleimdrüsen. Diese tzteren zeigen vielmehr Erscheinungen der Druckatrophie und hleimigen Entartung. Die Geschwulstzellen selbst haben den harakter embryonaler Zellen: die cubische Form des Alveolarpithels, grossen ovalen Kern und Mangel regressiver Umwandngen. Die Geschwulst erweist sich ausserdem als bösartig rch ihr Eindringen in die Lymphbahnen und die Durchwuchesng kleiner Bronchien und Gefässe.

Wir haben es also zu thun mit einem Epithelcarcinom, welches von dem Alveolarepithel der Lunge seinen Ausgang genommen hat.

Alle gebräuchlichen Lehrbücher lassen die Möglichkeit der ntstehung des primären Lungenkrebses von den Alveolarepithe-

lien aus unerwähnt oder weisen sie direct von der Hand, mit den in der Einleitung erwähnten Ausnahmen.

Es liegen aber gute Beobachtungen hierher gehöriger Fälle vor von Perls[8], Malassez[9], Wechselmann[46], Ménétrier[47], Fuchs[48], Tillmann[49], Stumpf[50] und Werner[51]. Und wahrscheinlich gehören die Geschwülste, die von Hildebrand[11] und Siegel[52] anders gedeutet wurden, Fall 1 und 4 von Japha[53], sowie mehrere andere aus der Literatur zu diesen vom Alveolarepithel abzuleitenden Lungenkrebsen. Die Geschwülste von Perls[8] und Lataste-Malassez[9] werden aber von Neelsen[16] und nochmals von Siegel[52] als Endotheliome erklärt, letzterer fasst auch den Fall Wechselmann's[46] so auf. Für mich ist jedoch der Beweis für diese Auffassung nicht erbracht, ich sehe in ihnen im Gegentheil, und das im Einklang mit den betreffenden Autoren, einen Beweis für die Abstammung dieser Geschwülste von dem Alveolarepithel.

Was zunächst den Fall Perls'[8] anbelangt, so erklärt dieser selbst: „es hat demnach auch in diesem Falle die Annahme einer directen Umwandlung der Lungenalveolen in Carcinomalveolen, der beim Katarrh erstere erfüllenden Zellen in Carcinomzellen, die meiste Wahrscheinlichkeit". Wenn Perls[8] bei der weiteren Entwickelung auch die Lymphgefässendothelien und selbst die fixen Bindegewebszellen an der Geschwulstbildung betheiligt sieht, so erklärt sich uns dies nach den vorausgegangenen Untersuchungen wohl ganz ungezwungen aus der von Perls ausdrücklich erwähnten Füllung der Lymphbahnen mit dem Krebsmaterial. Eine „metabolische" Umwandlung jener Zellen durch „Infection" scheint mir in diesem Falle weder natürlich noch nothwendig. Und in diesem Sinne fasst auch Schulz[15], der sich doch speciell mit dem Endotheliom der Lunge beschäftigte, und dessen Auffassung von Neelsen[16] nirgends widerlegt, vielmehr zum Beleg für seine Ansichten angeführt wird, die Geschwulst von Perls auf, indem er sagt: Perls' Fall „lässt in der Beschreibung nicht im Geringsten erkennen, dass die Neubildung einen endothelialen Ausgangspunkt hatte und dürfte wohl ein Epithelcarcinom gewesen sein". Und das Gleiche gilt mit noch grösserer Wahrscheinlichkeit von der Beobachtung Lataste-Malassez'[9]. Malassez, der seine Geschwulst in Wort und

Bild sehr eingehend behandelt, drückt sich auf S. 361 a. a. O. olgendermaassen aus: „Dans les portions pleines des amas épihéliaux, la persistance des cellules endothéliales en dehors l'eux ..... indiquent que leur developpement se fait plutôt ar multiplication de leurs cellules propres que par la transformation des cellules endothéliales ou des globules blancs en celules épithéliales.“ Auf S. 362, bei der Untersuchung der Pleuen sagt er dann: „sur les coupes traîtées par le pinceau et lans lesquelles une partie des amas épithéliaux a été chassée, n peut s'assurer qu'il existe des cellules plates à la surface du issu conjonctif etc. etc.“. Er zeichnet dieselben, wie schon erwähnt. Auch erklärt er, die Pleuraadhäsionen schienen der Geschwulstbildung vorausgegangen zu sein, eine stärkere Bindewebsneubildung im Tumor kommt bei ihm nirgends zur Beobchtung. Er bezeichnet denselben daher als epitheliale Neubildung ausgegangen von den Alveolen, vielleicht ursprünglich erstammend von den Bronchiolen.

Auch Siegel's[52] Fall halte ich für ein Epithelcarcinom, ausegangen vom Alveolarepithel, und glaube, dass er das oben ausinandergesetzte Verhalten der Lungenlymphbahnen beim Lunenkrebs nicht hinreichend berücksichtigte. Ueber das Verhalten er Lymphgefässendothelien, speciell auch an Schüttelpräparaten ehlen bei ihm genaue, zur Entscheidung in einer so schwierigen rage genügende Angaben. Im Gegensatz zu ihm ist für mich der all Wechselmann's[46] von diesem selbst richtig beurtheilt und nit Recht vom Alveolarepithel abgeleitet worden. Fraglich erscheint es mir, ob der Fall Ziemssen's[12] hierhin zu rechnen st. Ziemssen sah im Verlauf einer syphilitischen Pneumonie, während der specifischen Behandlung einen primären Lungenkrebs ich entwickeln und erklärt ihn durch die bei der Lungensyphilis äufige Metaplasie des Alveolarepithels und Proliferation desselben zur Bildung einer atypischen Geschwulst. Einwenden iesse sich hier, dass bei der Lungensyphilis das Proliferationsprodukt eine grosse Neigung zur Verkäsung zeigt. Wenn aber sein all vom Alveolarepithel seinen Ausgang genommen hat, so wäre r ein weiteres Beispiel dafür, dass der primäre Lungenkrebs eben anderen Affectionen der Lunge vorkommt, wie z. B. die Fälle on Friedländer[10] und Hildebrand[11] bei Lungentuberculose.

Auf Grund dieser Fälle, sowie derjenigen von Ménétrier[47], Fuchs[48], Tillmann[49], Stumpf[50], Werner[51] und unseres Falles 1 kommen wir daher zu dem Schluss: Das Carcinom der Lunge, welches vom Epithel der Alveolen seinen Ausgang nimmt, ist gekennzeichnet durch die starke Proliferation des wieder den embryonalen Charakter annehmenden Alveolarepithels, durch die vorwiegend heerdförmige Ausbreitung, durch die oft fehlende oder unbedeutende Betheiligung der Pleura und die Nichtbetheiligung der Lymphgefässendothelien an der Geschwulstbildung.

Kann nun Fall 1 gewissermaassen einen Typus für die Abstammung des primären Lungenkrebses von dem Alveolarepithel abgeben, so ist dagegen Fall 2 ein solcher für das Entstehen desselben durch Wucherung des Bronchialepithels.

Das bei diesem Falle Charakteristische ist die unzweideutige Wucherung des Epithels der kleinen Bronchien, welche deren Muscularis, sowie deren Membrana propria zum Schwinden bringt. Die cylindrischen Epithelien behalten ihre Form überall bei, mit Ausnahme des carcinomatösen Thrombus der Vena pulmonalis. Die Verbreitung der Geschwulst ist eine heerdförmige, alle Lymphbahnen sind ergriffen, Metastasen fehlen, die Pleura ist unverändert. Der Endothelbelag zeigt keine Proliferationserscheinungen, ebenso wenig das Alveolarepithel. Die bronchialen Schleimdrüsen sind unverändert oder atrophisch. Die Geschwulst ist in die Gefässe eingedrungen. Sie erweist sich demnach als ein epitheliales Carcinom ausgegangen von dem Epithel der kleinen Bronchien. Als aussergewöhnliche Produkte sehen wir in ihr reichliche, zum Theil verkalkte Concretionen, sowie partielle Verknöcherung des Bindegewebes.

Der reine Cylinderzellenkrebs gehört zu den seltenen bösartigen Geschwülsten der Lunge.

Strümpell[54] erkennt in seinem Lehrbuch nur diejenigen Krebse der Lunge als primäre an, die in ihren Alveolen Cylinderepithelien enthalten, und leitet dieselben vom Bronchialepithel ab. Ziegler[55] lässt den primären Lungenkrebs durch eine aty-

ische Wucherung entstehen, welche von den Schleimdrüsen und eckepithelien der Bronchien, sowie von dem Epithel der kleinen Bronchien ausgehen kann.

Gestützt auf die von Finlay-Parker[56], Schwenninger[7], hiari[6], Fuchs[48], Koerner[57], Ebstein[5] und Japha[53] veröffentlichten Fälle, denen sich unser Fall 2 anreiht, können wir ehaupten: Der reine Cylinderepithelkrebs der Lunge immt von dem Oberflächenepithel der Bronchien und ronchiolen seinen Ausgang und greift von diesen leichmässig auf die Umgebung über. Die cylindrische orm der Zellen erscheint unverändert auch in den letastasen, ihre Anordnung in Gestalt von Schläuchen st eine häufige. Eine besondere Betheiligung der leura fehlt häufig, dieselbe setzt vielmehr der Ausreitung der Geschwulst einen grossen Widerstand entegen. Die Bildung von geschichteten Concretionen ndet sich beim Cylinderzellenkrebs der Lunge nicht elten.

Als eine Unterart des von dem Bronchialepithel abzuleitenen primären Lungenkrebses wären die von Friedländer[10] und Hildebrand[11] veröffentlichen Beobachtungen aufzufassen.

Friedländer[10] untersuchte ein der Wand einer Lungenaverne aufsitzendes, haselnussgrosses „Cancroid“ im unteren heil des linken Oberlappens einer tuberculösen Lunge, welches it Fortsätzen in den linken Hauptbronchus ragte. Die aus lattenepithelien gebildete Geschwulst war reich an Krebsperlen. riedländer erklärt sie durch die Wucherung des Plattenpithels, welches in Bronchialnarben an Stelle des vorher vorandenen Cylinderepithels tritt. Dieser Auffassung schliesst sich Hildebrand[11] an, der ebenfalls einen primären Lungenkrebs eben Tuberculose beschreibt. Doch fehlen bei Hildebrand ls Sectionsbefund sowohl tuberculöse Bronchialgeschwüre, wie avernen. Seine Beschreibung passt vielmehr ganz auf unseren all 1, so dass ich ihm nicht beistimmen kann, wenn er sagt: die Möglichkeit, dass es vom Alveolarepithel ausgegangen sei, ann hier wohl ausgeschlossen werden“.

Immerhin wäre eine solche Entstehung, wie Friedländer[10] nd Hildebrand[11] sie angeben, nicht undenkbar. Habe ich

doch selbst in einer früheren Mittheilung[58] ein von gerifftem Plattenepithel bedecktes Papillom der Trachea beschrieben, welches in unumstösslicher Weise darthut, dass von der Schleimhaut der unteren Luftwege Geschwülste ausgehen können, die in keiner Weise von dem normalen Schleimhautepithel abgeleitet werden können. Und eine ähnliche Beobachtung eines Plattenepithelkrebses an der Bifurcationsstelle der Trachea von Reiche[59] bietet für diese Thatsache einen neuen Beweis.

Die Annahme, dass durch Wucherung der Schleimdrüsen der Bronchien der Epithelkrebs der Lunge zu erklären sei, wurde durch die klassische Beobachtung von Langhans[3] zur Sicherheit erhoben. Zahlreiche Untersuchungen haben seither das Ergebniss der Beobachtung von Langhans bestätigt, so dass gerade diese Entstehungsart des primären Lungenkrebses von keiner Seite bestritten wird. Eine eigene Mittheilung eines solchen Falles vermag ich nicht zu geben.

Auf Grund des vorliegenden literarischen und eigenen Materials kommen wir zu folgenden Schlüssen:

Der primäre Epithelkrebs der Lunge kann sich entwickeln:

1) vom Alveolarepithel,
2) vom Epithel der Bronchialschleimhaut,
3) vom Epithel der Bronchialschleimdrüsen.

Der primäre Endothelkrebs der Lunge kann sich entwickeln:

1) vom Endothel der oberflächlichen, pleuralen Lymphbahnen,
2) vom Endothel der inneren, pulmonalen Lymphbahnen.

Zum Schluss möchte ich noch der in Fall 2 erwähnten Schichtkörper, sowie der in der gleichen Geschwulst beobachteten Verknöcherung des Krebsstromas gedenken.

Was jene theils hyalinen, theils verkalkten Concremente anbelangt, so handelt es sich dabei um die von Langhans[19] in einem Cylinderzellenkrebs der Lunge entdeckten und von ihm in Anschluss an Friedreich[60] „Corpora amylacea“ genannten Gebilde, für die ich in einer früheren Mittheilung[61] den Namen

orpora flava“ vorgeschlagen habe. Dieselben wurden beim ngenkrebs auch von Schulz[15], Ehrich[62] und Japha[53] beobtet und bilden demnach ein relativ häufiges Vorkommniss. pha[53] geht auf's Neue auf ihren Bau und ihre Natur ein, breibt ihre starke Färbbarkeit mit Hämatoxylin und Carmin d ihre Schichtung. Eine radiäre Streifung beobachtet er nicht. glaubt sie trotz der fehlenden Jodreaction für „Corpora amyea“ erklären zu müssen. Dass diese Gebilde in die Reihe von mir „Corpora flava“ genannten Concretionen gehören, rfte auf Grund meiner Untersuchungen über dieselben wohl eifellos sein.

Hinzufügen möchte ich nur, dass ich in unserem Fall 2, e oben erwähnt, an einigen eine theilweise radiäre Streiung fand, aber nur an solchen Schichtkörpern, welche h im Zustande völliger Verkalkung befanden; wo se fehlt, ist eine Radiärstreifung niemals vorhanden. Wenn e solche bei ähnlichen Gebilden von Aoyama[63] erwähnt und gebildet wird, so vermag ich mir dieselbe nur zu erklären darch, dass eine Verkalkung oder anderweitige secundäre Aberung darin stattgefunden hatte, die in den wenigen Zeilen dem Verfasser nicht erwähnt wird. Eine regelmässige Rarstreifung, wie sie an den von Friedreich entdeckten und Zahn[64] genauer untersuchten Schichtkörpern beobachtet rd, für die ich den Namen „Corpora versicolorata“ vorgeschlahabe, fehlt bei den im Lungenkrebs vorkommenden „Corpora va“ stets, wenn nicht völlige Verkalkung eintritt, die wiederum den „Corpora versicolorata“ nicht vorkommt.

Des weiteren sahen wir in Fall 2 eine ausgedehnte Veröcherung des Krebsstromas.

Virchow[65] spricht von der Ossification des bindegewebigen romas der Krebse in seinen Untersuchungen über die Entckelungsgeschichte des Krebses. Eine Ossification des Stromas es Cylinderzellenkrebses finde ich in der mir zugänglichen eratur nirgends erwähnt. Wohl aber finden sich Angaben er theilweise Verknöcherung des in der chronischen interstiellen Pneumonie neugebildeten Bindegewebes bei Virchow[66], rnil und Ranvier[67], Birch-Hirschfeld[68] und Anderen. rartige Bildungen wurden von E. Wagner, Heschl, Luschka,

Foerster, Bostroem, Michaloff[69] beschrieben und F. Cohn stellte die diesbezügliche Literatur zusammen und fügte ein eigene Beobachtung aus dem Heidelberger pathologischen Museum hinzu.

Auch in unserem Fall beschränkt sich die Verknöcherung auf das durch chronische, interstitielle Entzündung stark verdickte Bindegewebe der Lunge; wo dasselbe nicht chronisch entzündet ist, fehlt auch die Verknöcherung.

Was die Form der Knochenbildung anbetrifft, so gilt für sie das vor fast 30 Jahren von Virchow Gesagte. Wir finden einzelne, von einander unabhängige, rundliche Knoten, zusammengesetzt aus einer Menge feiner Zacken und Spangen. Die ebenfalls von Virchow angegebene Entstehung nach der Art nicht knorpelig präformirter Knochen wurden von den verschiedenen Beobachtern bestätigt und gilt auch in unserem Falle. Wir sehen demnach in dieser Bildung von Knochengewebe keine eigentlichen „Tumor“, sondern mit den genannten Autoren das Produkt einer chronischen Entzündung.

Dass in unserem Fall ein starker Niederschlag von Kalksalzen in der Lunge erfolgt ist, erkennen wir aus der Verkalkung der zahlreichen „Corpora flava“, sowie aus der erwähnten Verkalkung der Arterienwand.

Literatur.

1. Stilling, Dieses Archiv. 1881. Bd. 83. S. 77.
2. Virchow, Lehre von den krankhaften Geschwülsten.
3. Langhans, Dieses Archiv. 1871. Bd. 53. S. 470.
4. Birch-Hirschfeld, Lehrbuch der path. Anatomie. 1887. Bd. 2. S. 46
5. Ebstein, Deutsche med. Wochenschr. 1890. S. 921.
6. Chiari, Prager med. Wochenschr. 1883. S. 51.
7. Schwenninger, Annalen d. städt. allg. Krankenhauses zu München 1879. Bd. 1. S. 368.
8. Perls, Dieses Archiv. 1872. Bd. 56. S. 437.
9. Lataste-Malassez, Archives de Physiologie. 1876. Serie II. T. p. 353.
10. Friedländer, Fortschritte der Medicin. 1885. No. 10. S. 307 und Centralblatt für med. Wissensch. 1885. S. 462.
11. Hildebrand, Diss. Marburg 1887.
12. Dr. Ziemssen, Berl. klin. Wochenschr. 1887. No. 51.

Schottelius, Diss. Würzburg 1874.
E. Wagner, Arch. der Heilkunde. 1871. Bd. 11. S. 589.
Schulz, ebendaselbst. 1876. Bd. 17. S. 1.
Neelsen, Deutsches Arch. für klin. Med. 1882. Bd. 31. S. 375.
Passow, Diss. Berlin 1893.
Hofmann, Diss. Zürich 1893.
Langhans, Dieses Archiv. 1867. Bd. 38. S. 536.
Birch-Hirschfeld, a. a. O. S. 436.
Friedländer, Dieses Archiv. 1876. Bd. 68. S. 358 und 361.
Arnold, Dieses Archiv. 1882. Bd. 88. S. 397.
Cornil et Ranvier, Manuel d'histol. pathol. 1884. T. 2. p. 134.
Cruveilhier, Traité d'anatomie. 1874—1876. T. 3. p. 312.
von Wittich, Mitth. aus d. Königsberger phys. Labor. 1878. 1.
Arnold, Untersuchungen über Staubinhalation und Staubmetastasen. Leipzig 1885.
Cornil et Ranvier, l. c. T. 2. p. 122.
Koester, Sitzungsbericht der med. Gesellschaft für Natur- und Heilkunde. 1882. 3. Februar.
Waldeyer, Dieses Archiv. 1872. Bd. 55. S. 121.
von Recklinghausen, Störungen des Kreislaufes und der Ernährung. 1883. S. 173.
Virchow, Gazette médicale. 1855. p. 212.
E. Wagner, Archiv der Heilkunde. 1863. Bd. 4. S. 538.
Liouville, Arch. de physiol. 1869. p. 616.
Troisier, Arch. de physiol. 1874. p. 354.
Raynaud, Gazette des hôpitaux. 1874. p. 289
Fraentzel, Charité-Annalen. 1876. Bd. 3. S. 307.
Virchow, Geschwülste. Bd. 1. S. 52.
Thormaehlen, Diss. Göttingen 1885.
Boehme, Dieses Archiv. 1880. Bd. 81. S. 181.
Schwenninger, a. a. O. 1878. Bd. 1.
Fraenkel, Berl. klin. Wochenschr. 1892. No. 21, 22.
Rossier, Beitr. zur pathol. Anat. u. allg. Path. 1892. Bd. 13. S. 103.
Rokitansky, Lehrbuch der path. Anat. 1861. Bd. 1. S. 26.
Klebs, Allgem. Pathol. 1889. Bd. 2. S. 771.
Zehnder, Dieses Archiv. 1890. Bd. 119. S. 261.
Wechselmann, Diss. München 1882.
Ménétrier, Progrès médical. 1886. p. 143 u. 643.
Fuchs, Diss. München 1886.
Tillmann, Diss. Halle 1889.
Stumpf, Diss. Giessen 1891.
Werner, Diss. Freiburg 1891.
Siegel, Diss. München 1887.
Japha, Diss. Berlin 1892.

54. Strümpell, Lehrbuch. 1887. Bd. 1. S. 331.
55. Ziegler, Lehrbuch. 1887. Bd. 2. S. 699.
56. Finlay-Parker, Lancet. 1877. p. 838.
57. Koerner, Münchner med. Wochenschr. 1888. No. 11.
58. Siegert, Dieses Archiv. 1892. Bd. 129. S. 414.
59. Reiche, Centralbl. für allg. Path. u. path. Anat. 1893. Bd. 4. No.
60. Friedreich, Dieses Archiv. 1857. Bd. 10. S. 201, 507.
61. Siegert, Dieses Archiv. 1892. Bd. 129. S. 542.
62. Ehrich, Diss. Marburg 1891.
63. Aoyama, Dieses Archiv. 1886. Bd. 106. S. 575.
64. Zahn, Dieses Archiv. 1878. Bd. 72. S. 119.
65. Virchow, Dieses Archiv. 1847. Bd. 1. S. 135.
66. Virchow, Geschwülste. 1866. Bd. 2. S. 98.
67. Cornil u. Ranvier, a. a. O. Bd. 1. S. 270.
68. Birch-Hirschfeld, a. a. O. S. 462.
69. Michaloff, Thèse de Genève. 1882. S. 28.
70. F. Cohn, Dieses Archiv. 1885. Bd. 101. S. 156.

Erklärung der Abbildungen.

Tafel V.

Fig. 1. Epithelkrebs der Lunge. A Alveolen erfüllt von Plattenepithelie welche cylindrische und spindelförmige Formen aufweisen, wo s dem Krebsstroma der Alveolarwand A.W. aufsitzen. Bei L.G. Lymp gefässe, von den Geschwulstzellen erfüllt. Schüttelpräparat. Zeis Obj. E, Oc. 2.

Fig. 2. Cylinderzellenkrebs der Lunge. A Alveolen. B chronisch entzü detes und verdicktes Dindegewebe mit theilweiser Verknöcherung b Kn. und vielen „Corpora flava“ bei C. fl.

Fig. 3. Aus der Peripherie derselben Geschwulst. Br kleiner Bronch dessen gewuchertes Epithel die Muscularis und das peribronchia Bindegewebe durchbrochen hat. Bei K Kohlenpigment, bei P p pillenartige Erhebungen der Alveolarwand. A. E. proliferirende u desquamirende Epithelien bronchopneumonischer Heerde.

(Separatabdruck aus Virchow's Archiv für pathologische Anatomie u Physiologie und für klinische Medicin. 134. Band. 1893.)
Druck und Verlag von Georg Reimer in Berlin.

1.

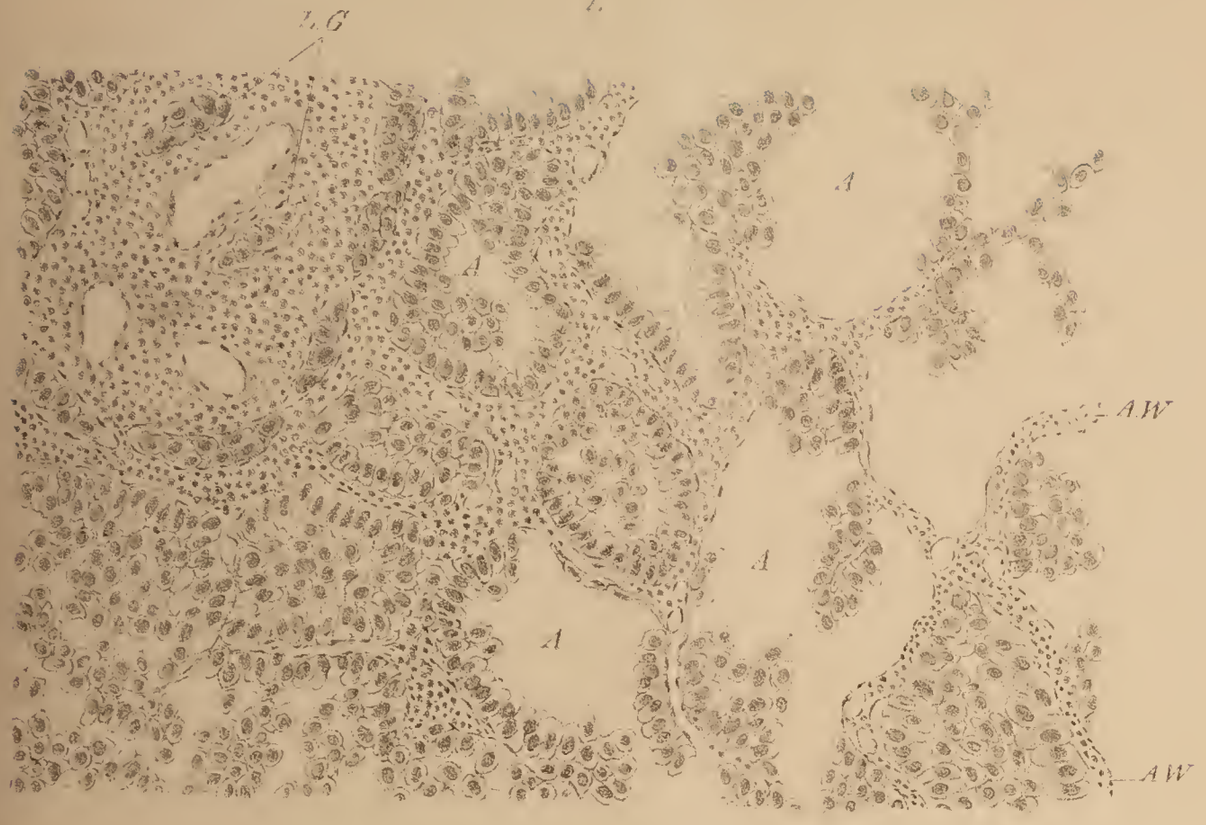

2.

3

Siegert del.

Alb. Schütze Lith. Inst. Berlin.